Ein Fall von Ringelhaaren.

Von

Dr. Edmund Lesser,

Privatdocent in Leipzig.

Hiezu Tafel V.

Die Beschreibung des Krankheitsfalles, dessen Abbildungen auf der beifolgenden Tafel enthalten sind, ist bereits im vorigen Jahrgang der Vierteljahresschrift pag. 655 abgedruckt worden. An dieser Stelle will ich ausser der Erklärung der Abbildungen nur noch hinzufügen, dass das Kind, welches die in Rede stehende seltene Anomalie der Haare darbot, im October 1885 an Diphtheritis gestorben ist. Da ich erst 14 Tage nach dem Tode hievon Kenntniss erhielt, ist die Möglichkeit einer anatomischen Untersuchung dieses Falles leider verloren gegangen.

(Berichtigung. Pag. 656 des vorigen Jahrganges Zeile 15 von unten ist 0,6 statt 0,06 zu lesen.)

Erklärung der Abbildungen.

Fig. 1. Ansicht des Kopfes der Anna Riedrich.

Fig. 2 und 3. Ringelhaare bei durchfallendem Licht. — Vergr. 40.

Fig. 4. Ringelhaare bei auffallendem Licht. — Vergr. circa 30.

Fig. 5. Einschnürung eines Ringelhaares; rechts Verdickung und Schrägstreifung der Cuticula sichtbar, links in der Mitte beginnender Querbruch der Cuticula. — Vergr. 300.

Fig. 6. Trichorrhexis nodosa an einem Ringelhaare; Verdickung der Cuticula oberhalb der Auffaserungsstelle, nach der Anschwellung des Haares zu allmählich abnehmend. — Vergr. 150.

Fig. 7. Trichorrhexis nodosa an einem Ringelhaare; entständige Auffaserung. — Vergr. 300.

Die Abbildungen sind sämmtlich auf photographischem Wege, ohne jede Retouchirung, hergestellt. Nur bei Fig. 1 hat der Photograph (gegen meinen Willen) den Kopfhalter links neben dem Halse wegretouchirt; doch ist hierdurch nichts Wesentliches an dem Bilde geändert.

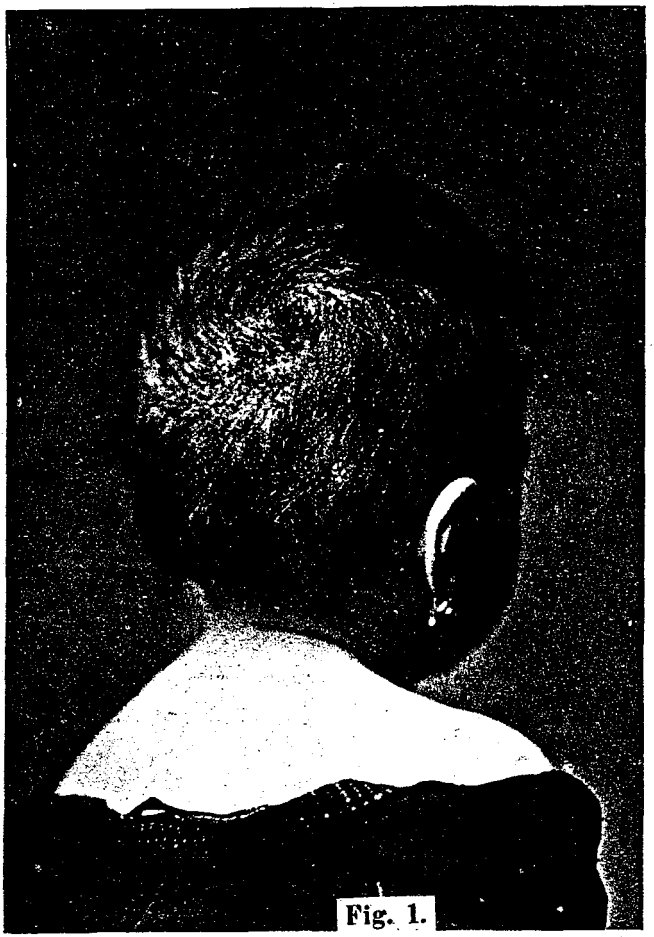

Fig. 1.



Fig. 2.



Fig. 4.

Lesser. Ringelhaare.

Fig. 3.

Fig. 5.



Fig. 6.

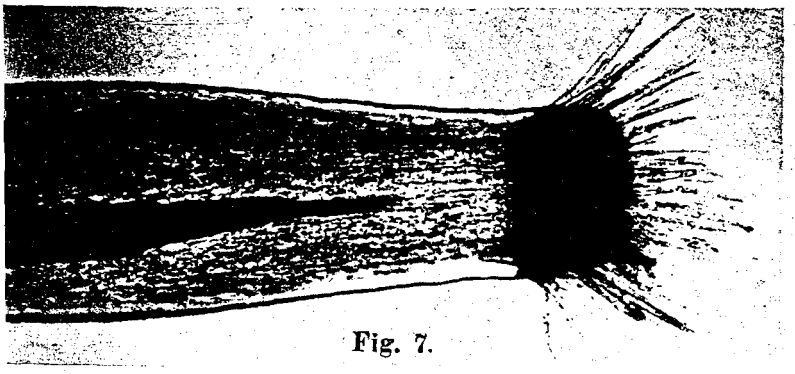

Fig. 7.

Lichtdr. v. O. Wigand Zeitz.